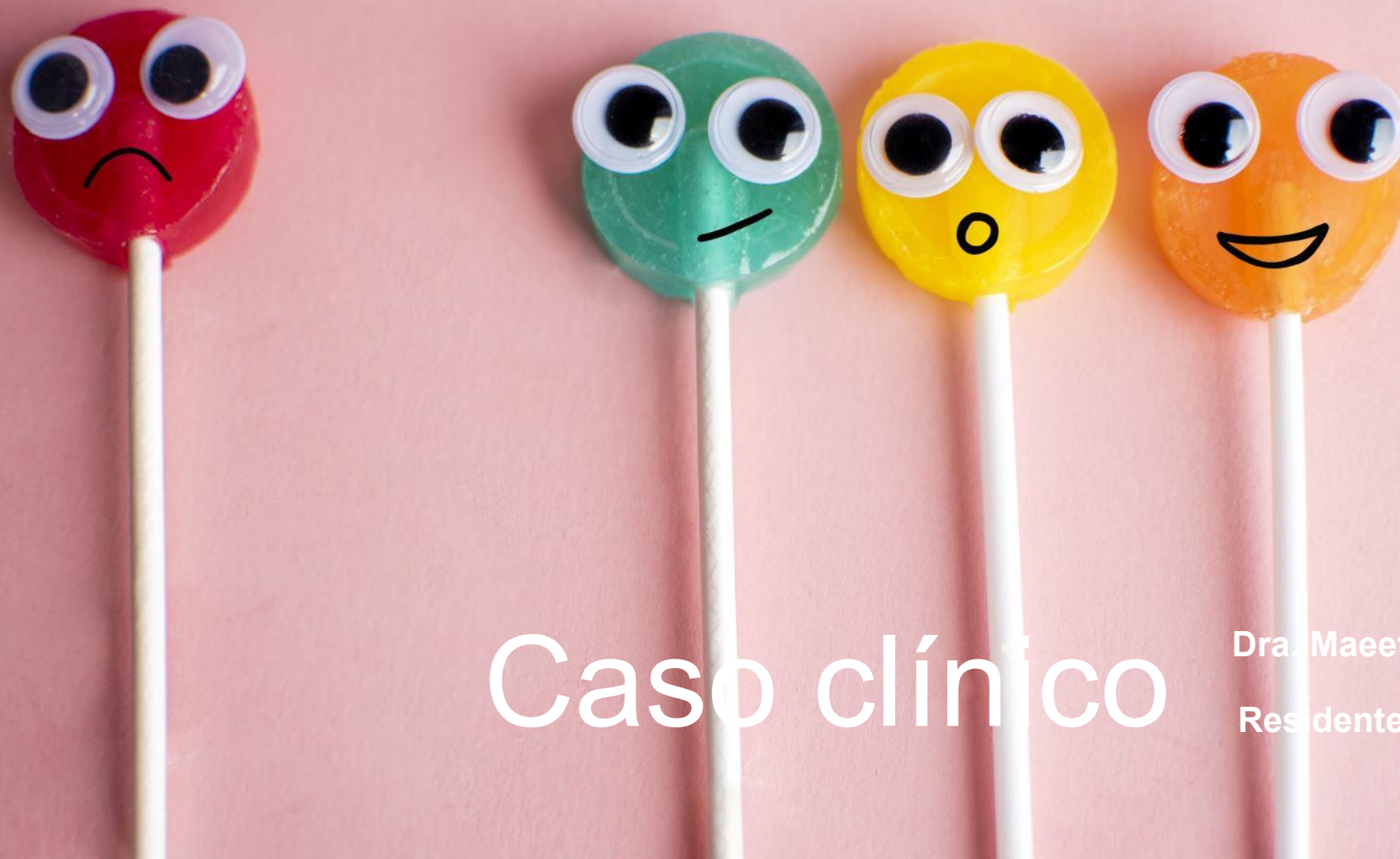



Caso clínico

Dra. Maeeth Scarpati Ochoa
Residente Pediatría 1er año

6 febrero 2025

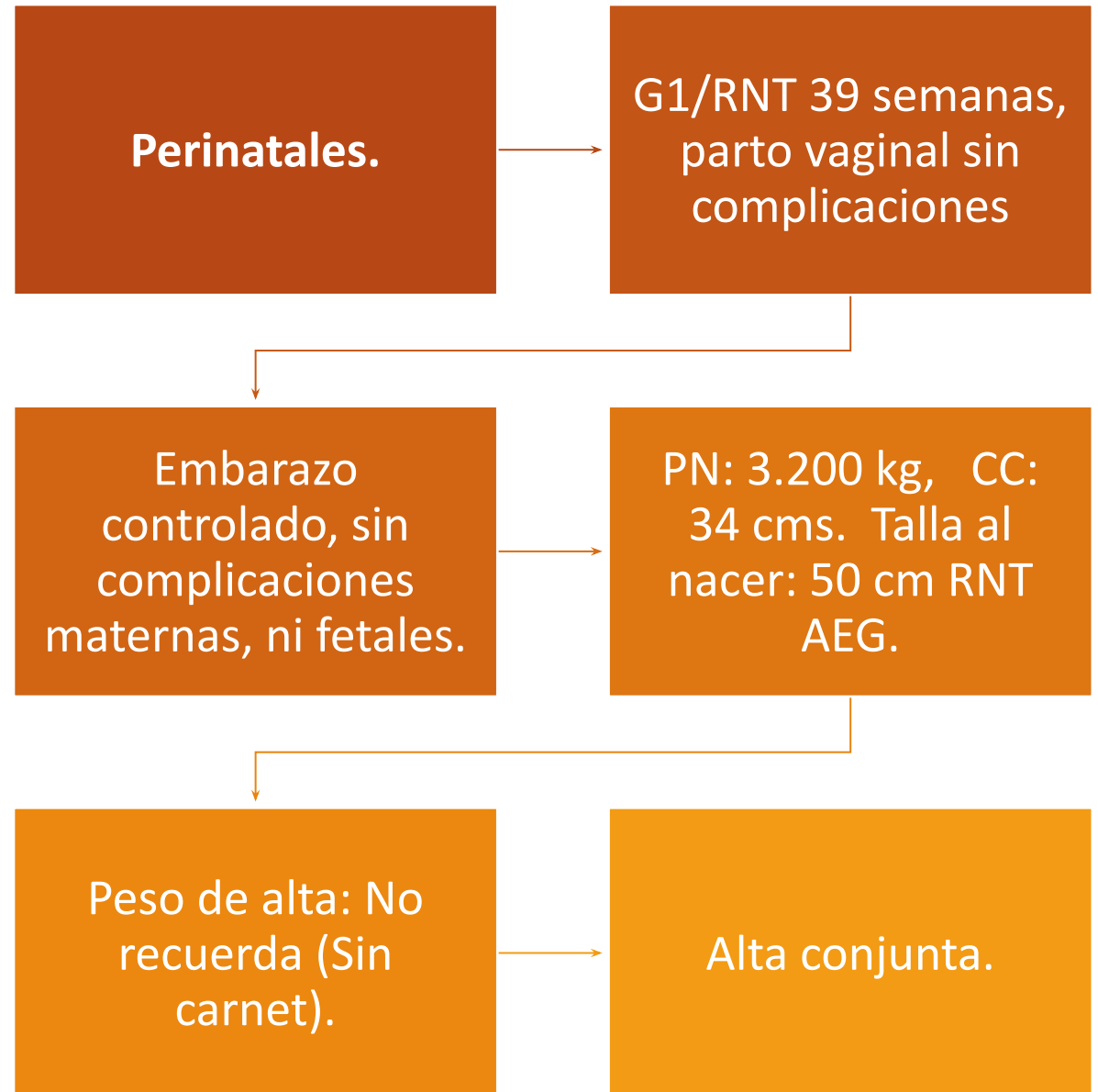
Núcleo familiar

Escolar femenina de 10 años 10 meses 29 días

Padre 40 años. Conductor

- Madre 38 años. Peluquera
- Casados
- Hermano menor de 6 años
- Redes de apoyo: Familia paterna y materna, principalmente tía paterna.
- Vivienda: Propia en comuna de Puerto Montt, con todos los servicios básicos.

Antecedentes.



Antecedentes.

Antecedentes personales:

- **Mórbidos:** No. Varicela No

- **Alérgicos:** No

- **Quirúrgicos:** No

- **Hospitalizaciones:** No

- Sin inicio de menarquia

Antecedentes familiares: Madre: Sin Obesidad, HTA, DM gestacional sin antecedente conocido, **Padre y familia paterna con obesidad**, hermano sano.

Alimentación

- LM a libre demanda + F1 intercalada hasta los 6 meses

- Alimentación Complementaria desde los 6 meses con papillas

- Alimentación normal para edad, sin selectividad.



Controles de niño sano

- No traen carnet de niño sano
- Nunca le informaron obesidad o sobrepeso.
- Madre no recuerda resultado de Rx de caderas pero no uso correa Pavlick.

Plan Nacional de Inmunizaciones

Calendario de VACUNACIÓN 2014

EDAD	VACUNA	PROTEGE CONTRA
Reciën Nacido	BCG	Tuberculosis
2, 4 Meses	Pentavalente	Hepatitis B Difteria, Tétanos, Tos Convulsiva H. Influenza B
	Polio oral	Poliomielitis
	Neumocócica conjugada	Enfermedades por Neumococo
6 Meses	Pentavalente	Hepatitis B Difteria, Tétanos, Tos Convulsiva H. Influenza B
	Polio oral	Poliomielitis
12 meses	Antimeningocócica	Enfermedad Meningocócica
	Tres vírica	Sarampión, Rubéola, Paperas
	Neumocócica conjugada	Enfermedades por Neumococo
18 Meses	Pentavalente	Hepatitis B Difteria, Tétanos, Tos Convulsiva H. Influenza B
	Polio oral	Poliomielitis
1º Básico	Tres vírica	Sarampión, Rubéola, Paperas
	dTp (acelular)	Difteria, Tétanos, Tos Convulsiva
4º Básico	VPH	Infección por Virus Papiloma Humano
8º Básico	dTp (acelular)	Difteria, Tétanos, Tos Convulsiva
Adultos de 65 años	Neumocócica Polivalente	Enfermedades por Neumococo

PNI:

- Vacuna de COVID: 3 dosis
- Influenza campaña invierno 2024

No tiene vacunas Meningococo tipo B. Varicela ni Hepatitis A

Desarrollo Psicomotor.

- 1 mes: Sigue con la mirada.
- 3 mes: Sonrisa social, logra sostén cefálico.
- 6 mes: Sedestación con apoyo, toma objetos con las manos.
- 8 meses: Gateo, bisílabos ma, pa.
- 12 meses: Camina
- Desarrollo psicomotor sin alteración.



-
- **Escolaridad:** 4 básico, no ha reprobado curso.
 - **Promedio General:** 6.0

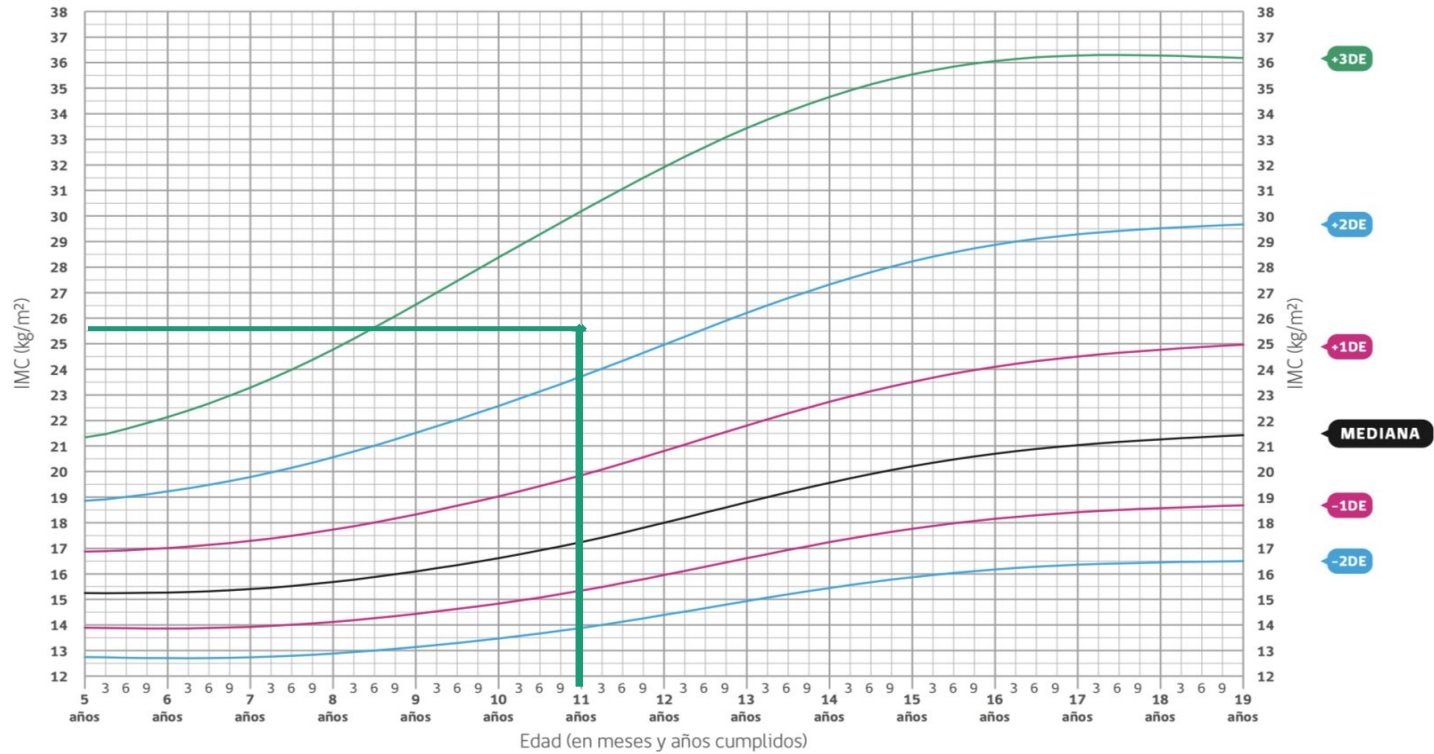
Peso y talla actual:

- Peso: 55 kg
- Talla: 146 cms
- IMC: 25.8
- Talla/E: M
- IMC/E: +2DE



IMC por edad en niñas y adolescentes de 5 años 1 mes a 19 años
MEDIANA Y DESVIACIÓN ESTÁNDAR

IMC por edad (IMC/E)
5 años 1 mes a 19 años



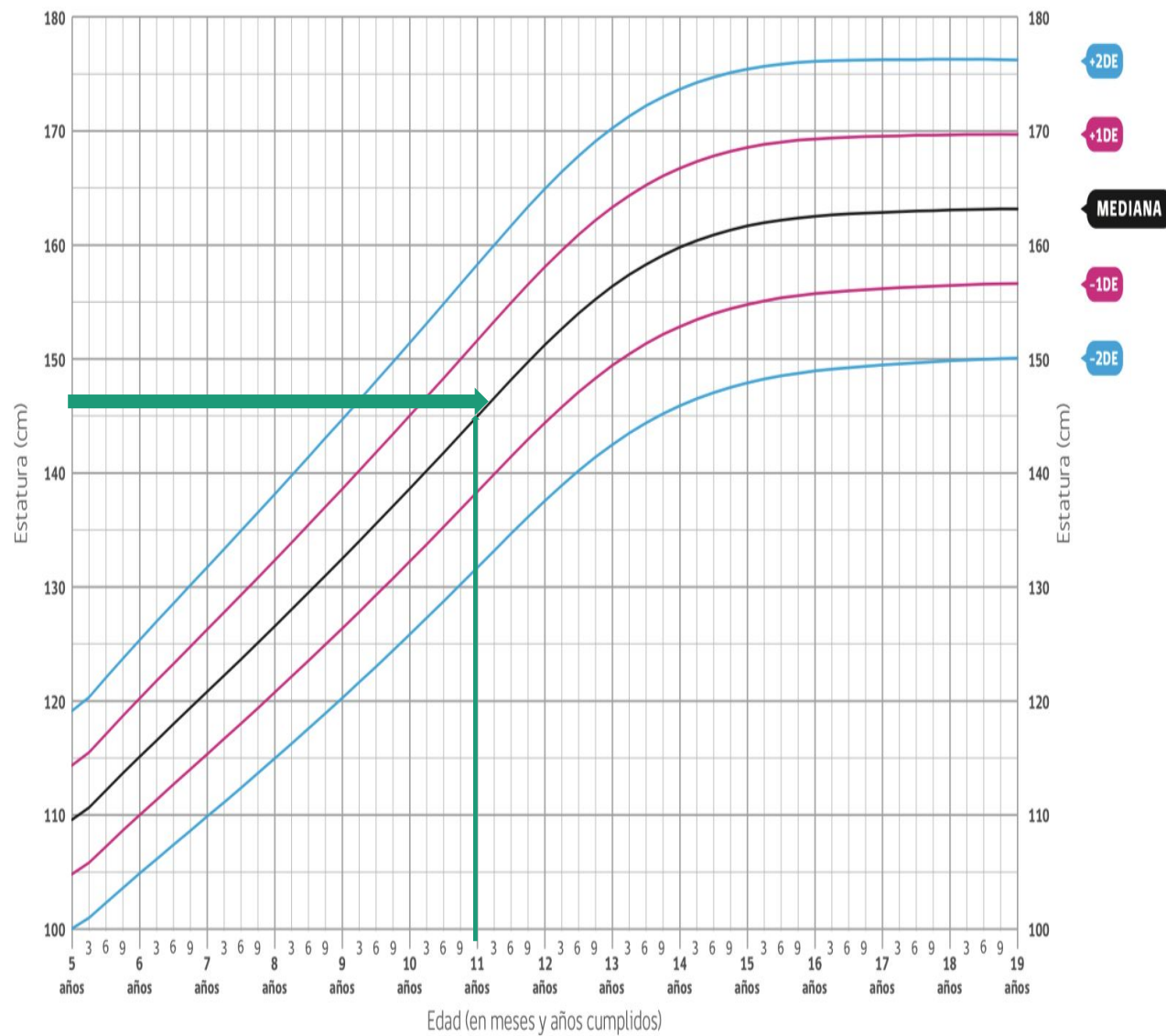


Estatura por edad en niñas y adolescentes de 5 años 1 mes a 19 años

MEDIANA Y DESVIACIÓN ESTÁNDAR

Talla por edad (T/E)

5 años 1 mes a 19 años



Enfermedad actual.

6 días de evolución.

Una vesícula levemente eritematosa en el párpado inferior derecho, dolorosa.

ungüento de cloranfenicol 2 veces al día, e ibuprofeno.

Sin mejoría al 3° día de tratamiento, progresando a múltiples vesículas en igual zona, edema palpebral, secreción purulenta, inyección conjuntival, visión borrosa, decaimiento y fiebre (cuantificada en domicilio en 38°C),

Examen físico.

T°36,1°, FC .119x', FR 24x', PA 109/70 (82), Sat 100%.

Normocéfalo, sin lesiones en cuero cabelludo.

Paciente en buen estado general, hidratada y bien perfundida. Piel sana, sin lesiones vesiculares.

Ojo derecho: Ojo rojo, logra apertura ocular, movimientos oculares conservados, sin protrusión. secreción seromucosa ++, lagrimeo. Reflejo pupila conservado. Edema palpebral +, con lesiones vesiculares y zonas costrosas en parpado inferior.

Ojo izquierdo: sin lesiones faringe normal.

Cuello móvil, sin acantosis nigricans, no se palpan masas ni adenomegalias

Tórax: Mamas tanner III, simétrico, expansible, sin retracciones

Pulmonar: MP (+) sin agregados.

Cardiaco: Ruidos cardiacos rítmicos en dos tiempos sin soplos

Abdomen con panículo adiposo escaso, no distendido, RHA (+), no se palpan masas ni adenomegalias, no signos de irritación peritoneal.

Genitales: Tanner III

Extremidades simétricas, móviles, sin edemas, llene capilar <2seg

Neurológico: Sin focalidad.

¿Hipótesis diagnósticas?

- Infección de piel y partes blandas.
 - Impétigo ampollar palpebral
 - Herpes simple sobreinfectado periocular.
 - Celulitis periorbitaria
 - Conjuntivitis herpética
 - Endoftalmitis herpética
- Escolar femenina prepuberal obesa con talla normal

Exámenes de apoyo diagnóstico

- Perfil hematológico
- Proteína C reactiva, VHS
- Perfil lipídico, bioquímico
- Cultivo de secreción
- Fondo de ojo
- Examen oftalmológico por especialidad
- PCR para virus herpes

Exámenes solicitados.

hemograma

Proteína C reactiva

Hemocultivos 1 y 2

Cultivo de secreción.

Función renal

Evaluación Oftalmología

HEMATOLOGÍA

Fecha de validac

Método: Automatizado

Tip

Nombre de la prueba	RESULTADO	UNIDAD	V. REFERENCIA
Recuento Eritrocitario	5.17	M/mm ³	4.00 - 5.20
Hematocrito	40.6	%	35.0 - 45.0
Hemoglobina	14.2	g/dL	11.5 - 15.5
VCM	78.5	fL	77.0 - 95.0
CHCM	35.0	g/dL	31.0 - 37.0
HCM	27.5	pg	25.0 - 33.0
ADE - CV	11.7	%	11.5 - 14.5
Recuento Leucocitario	11.7	x10 ³ /mm ³	4.5 - 13.5
FORMULA DIFERENCIAL		Valores Relativos	
% Eosinófilos	* 0.6	%	1.0 - 5.0
% Basófilos	0.4	%	0.0 - 1.0
% Linfocitos	32.9	%	20.0 - 70.0
% Monocitos	5.7	%	4.0 - 12.0
% Neutrófilos	58.9	%	17.0 - 60.0
% Granulocitos Inmaduros	1.5	%	
		Valores Absolutos	
Eosinófilos	70	/mm ³	45 - 675
Basófilos	47	/mm ³	0 - 135
Linfocitos	3843	/mm ³	1500 - 6500
Monocitos	666	/mm ³	180 - 1620
Neutrófilos	6880	/mm ³	1800 - 8000
Recuento Plaquetario	352	x10 ³ /mm ³	150 - 450
VPM (Vol. Plaquetario Medio)	9.2	fL	8.0 - 13.0

QUIMICA CLINICA

PRUEBA	RESULTADO	UNIDAD	V. REFERENCIA
QUIMICA SANGUINEA			
Urea	26.0	mg/dL	10.0 - 50.0
Nitrogeno Ureico	12.1	mg/dL	6.0 - 20.0
Creatinina	0.57	mg/dL	0.50 - 0.90
Proteina C reactiva	0.10	mg/dL	0.00 - 0.50

HEMOCULTIVO

TIPO DE MUESTRA: SANGRE PERIFERICA 1

HEMOCULTIVO ADULTO Pendiente

OBS. HEMOCULTIVO Pendiente

Solicitante :

HEMOCULTIVO

TIPO DE MUESTRA: SANGRE PERIFERICA 2

HEMOCULTIVO ADULTO Pendiente

OBS. HEMOCULTIVO Pendiente



ESTUDIO

CULTIVO CORRIENTE



Muestra: **Conjuntiva**

DETERMINACIONES

TINCIÓN DE GRAM:

No aplica

Resultado:

Hubo desarrollo de flora saprobia



Diagnósticos

Escolar prepúber con
obesidad y talla normal

Conjuntivitis por Herpes
simple sobreinfectado.

Celulitis periorbitaria